

## Trao đổi KHKT - Hoạt động ngành

### **CÚN CỨNG BỎ ĂN, BỤNG CĂNG TRÒN KHÓ CHỊU, CHỦ ĐƯA ĐI CHỤP X-QUANG VỀ CHỈ MUỐN ĐÁNH CHO MỘT TRẬN**

Người phụ nữ sống tại thành phố Portland (Mỹ) trong câu chuyện này có nuôi một chú chó thuộc giống Great Dane.

Theo lời kể của cô, cún cưng nhà mình bình thường khá nghe lời và háu ăn. Thế nhưng thời

gian gần đây, nó đột nhiên bỏ ăn và liên tục nôn ọe, rên rĩ.



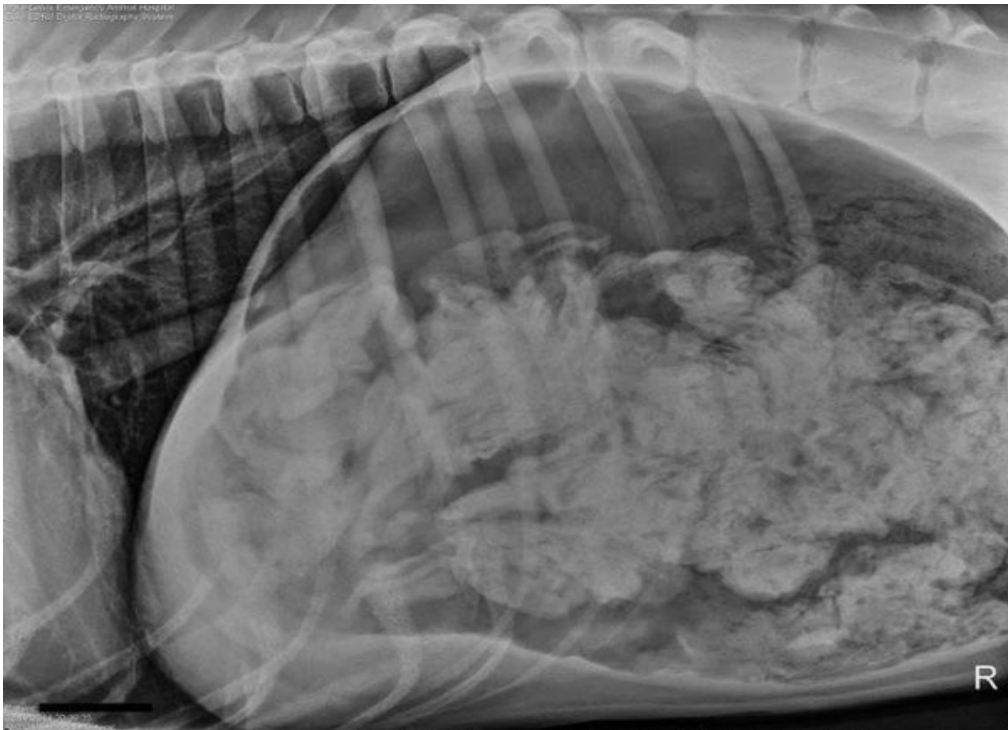
Chẳng ai có thể ngờ rằng thứ khiến cún cưng đột nhiên bỏ ăn lại khó hiểu và nhiều đến thế.



Vì nghĩ rằng chú chó có gì đó không ổn, nữ chủ nhân đã nhanh chóng đưa nó đến bệnh viện. Khi tiến hành chụp X-quang ổ bụng tại đây, các bác sỹ đã không khỏi hoảng hồn khi phát hiện ra trong dạ dày con

vật có rất nhiều dị vật.

Có vẻ như vấn đề về sức khỏe mà nó gặp phải chính là bắt nguồn từ việc phải cố gắng tiêu hóa những thứ vốn chẳng thể tiêu hóa như thế này đây.

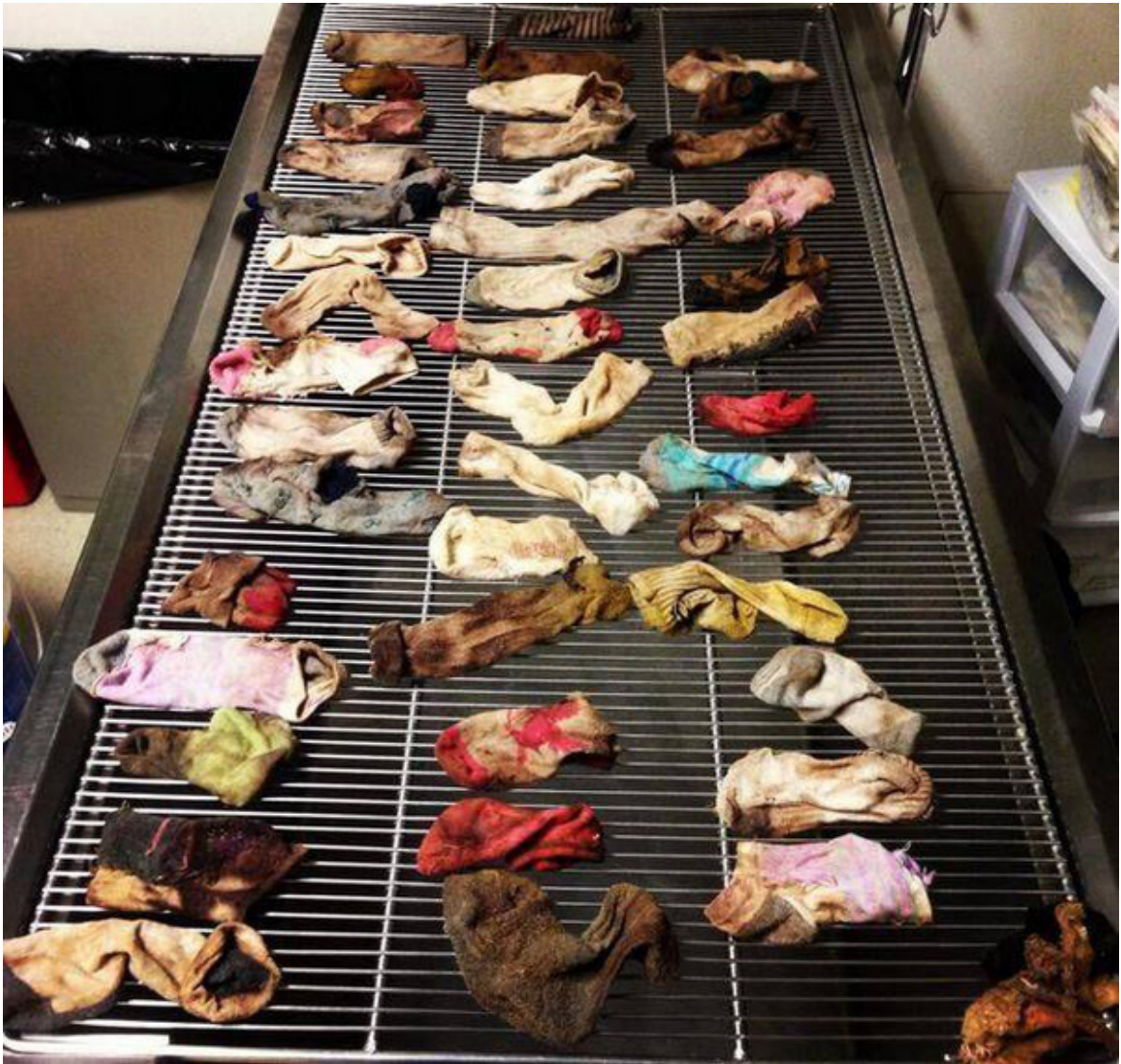

Rất nhanh sau đó, một cuộc phẫu thuật đã được tiến hành để lấy hết những dị vật bên trong cơ thể con vật ra.

Thế nhưng kết quả của cuộc phẫu thuật ấy còn khiến chủ nhân của chú chó sốc nặng hơn. Bởi những dị vật được lấy ra từ bên trong dạ dày

cún cưng hóa ra lại là ...hơn 40 chiếc tất!

Đó đều là những chiếc tất đã bỗng dưng biến mất một cách bí ẩn trong nhà người phụ nữ. Và chẳng ai nghĩ rằng hóa ra chúng lại "chui tọt" vào trong dạ dày của cún cưng như thế này.



Các bác sỹ tại đây cũng cho biết, từ trước đến nay họ chưa từng gặp phải một ca bệnh nào như vậy.

Rất may là cuộc phẫu thuật đã diễn ra thành công và chú chó cũng nhanh chóng phục hồi sức khỏe.

Thế nhưng đây chắc chắn là một lời nhắc nhở đối với những người nuôi thú cưng về việc hãy để mắt nhiều hơn đến chúng nếu thấy bất kỳ một biểu hiện bất thường nào đó nhé!

*Theo Thu Hà (Soha)*