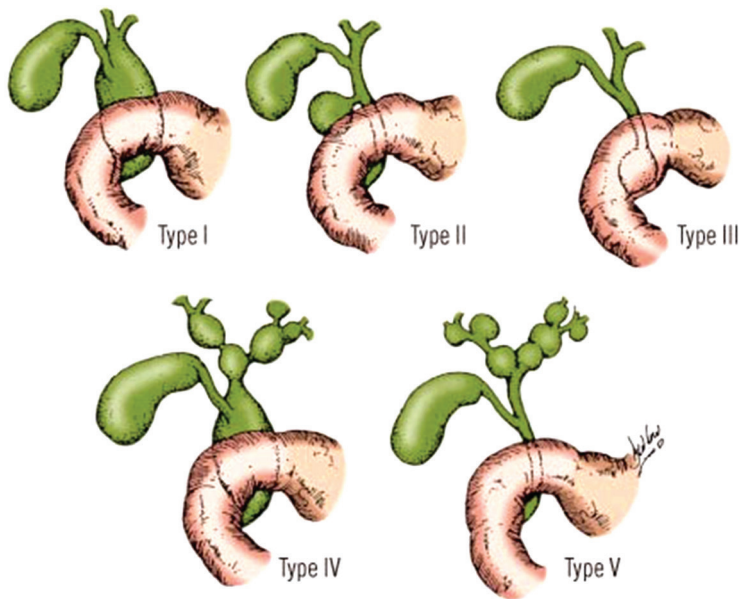


BỆNH U NANG ĐƯỜNG MẬT TRÊN CHÓ

(THS.BS THÁI THỊ MỸ HẠNH- BỆNH VIỆN THÚ Y PETPRO)

I. CÁC DẠNG U NANG ống MẬT CHỦ

U nang ống mật chủ là một dị tật bẩm sinh hơn mắc phải, do ống mật chủ bị giãn ra thành hình cầu hoặc hình thoi. Bệnh phổ biến ở người nhiều hơn động vật, mèo bị nhiều hơn chó, động vật non nhiều hơn động vật già. Bệnh có thể phát triển thành viêm tụy, viêm đường mật, áp-xe gan, xơ gan, viêm tụy tái phát và sỏi mật. Ung thư ống mật là biến chứng đáng sợ nhất u nang ống mật chủ, nhưng thường với tỷ lệ thấp trên chó < 1%. Có 5 dạng u nang ống mật chủ:



Hình 1. Các loại u nang ống mật chủ

1.1. Giãn ống mật chủ thành nang

Ống mật chủ bị giãn ra thành nang (type I) là loại phổ biến trên người. Loại này chiếm tới 80% các trường hợp mắc bệnh u nang ống mật chủ.

1.2. Túi thừa đường mật ngoài gan

Túi thừa đường mật ngoài gan (type II) là dạng u nang xuất hiện như là một túi thừa bị cô lập, nhô ra từ thành của ống mật chủ. U có thể tham gia vào các ống mật chủ bằng một thân hẹp, u có dạng túi hoặc hình thoi, liên quan đến một phần hay toàn bộ ống mật chủ. Trường hợp này khá nguy hiểm, tuy nhiên mức phổ biến thấp, chỉ chiếm khoảng

8% các trường hợp mắc u nang ống mật chủ ở người, trên thú chưa thấy báo cáo về dạng này.

1.3. Túi sa ống mật chủ

Loại u nang sa ống mật chủ (type III) phát sinh từ phần thấp của ống mật chủ (đoạn nối giữa ống mật chủ và tá tràng). U nang lúc này hình thành và nằm bên trong tá tràng (phần đầu của ruột non). Trường hợp u nang ống mật chủ loại này cũng tương đối nguy hiểm và mức độ phổ biến thấp, ở mức < 3%.

1.4. Khuếch đại của nhiều đường mật trong gan và ngoài gan